TAU Translational Andrology and Urology

Traduzione Androl Urol. dicembre 2019; 8(6): 764–769.
doi: 10.21037/tau.2019.11.23

Trattamento di un paziente con calcoli urinari totali: un caso clinico

Jiajia Ma , # Xuebao Zhang , # Jipeng Wang , Zhongbao Zhou e Chunhua Lin

Astratto

I calcoli delle vie urinarie sono un termine generico per la calcolosi in varie parti del sistema urinario e sono malattie comuni del sistema urinario. In base alla posizione del calcolo, è suddiviso in calcoli renali, calcoli ureterali, calcoli vescicali, calcoli uretrali. I calcoli urinari totali si verificano meno frequentemente, solitamente accompagnati da sintomi clinici gravi e difficili da trattare. Un uomo di 76 anni è stato ricoverato in ospedale con calcoli alla vescica ripetuti per 7 anni, disuria ripetuta con minzione frequente e disuria per 2 mesi. Dopo il ricovero, il paziente ha migliorato l'esame pertinente e alla fine è stato diagnosticato un calcolo urinario totale combinato con un'infezione. Dopo una serie di trattamenti ordinati ed efficaci, in particolare il completamento dell'operazione in una fase, il paziente si è ripreso senza problemi ed è stato dimesso.

Parole chiave: Calcoli urinari totali, infezione, tecnica mininvasiva, case report

introduzione

I calcoli delle vie urinarie sono un termine generico per la calcolosi in varie parti del sistema urinario e sono malattie comuni del sistema urinario (1). In base alla posizione del calcolo, è suddiviso in calcoli renali, calcoli ureterali, calcoli vescicali, calcoli uretrali. La formazione di questa malattia è strettamente correlata a fattori ambientali, malattie sistemiche e malattie del sistema urinario (2). Le manifestazioni cliniche tipiche includono crampi lombari e addominali, ematuria o sintomi di ostruzione e infezione del tratto urinario con minzione frequente, urgenza e disuria. I calcoli urinari totali si verificano meno frequentemente, solitamente accompagnati da sintomi clinici gravi e difficili da trattare. In questi casi, l'approccio chirurgico viene solitamente utilizzato come trattamento curativo (3). Abbiamo riportato un caso di calcolosi urinaria totale che è passato attraverso una serie di trattamenti progressivi e riabilitativi nel nostro ospedale. Presentiamo il seguente caso in conformità con la linea guida CARE (4).

Presentazione del caso

Un uomo cinese di 76 anni con calcoli alla vescica ricorrenti da 7 anni, disuria ricorrente con minzione frequente e disuria da 2 mesi poiché il disturbo principale è stato ricoverato nel nostro ospedale. Da molti anni i pazienti soffrono di questa malattia e sono stati ricoverati in ospedale molte volte per alleviare i sintomi. La paziente non ha potuto sopportare gli stessi sintomi 7 anni fa ed è andata in ospedale per la “cistolitotomia”. I sintomi di cui sopra sono ricomparsi 4 anni fa. È stato nuovamente trattato con "cistolitotomia". Un anno fa, poiché i sintomi continuavano a peggiorare e non alleviavano e il ricovero d'urgenza, la diagnosi era "calcoli vescicali e fistola vescicale", e fu sottoposto a trattamento "cistolitotomia + prostatectomia transuretrale + impianto bilaterale di tubo a doppio J (tubo DJ)" , vale la pena ricordare che il paziente non ha sostituito il tubo DJ. Inoltre, il paziente ha una storia passata

complicata ed è stato ricoverato in ospedale per molteplici malattie. Questi interventi sono principalmente: chirurgia dell'ernia inguinale, riparazione della rottura dell'uretra, clipping dell'aneurisma intracranico. La sua storia familiare non è notevole.

Il paziente è stato sottoposto a tomografia computerizzata addominale (TC) dopo il ricovero (*Figura 1*). I risultati hanno mostrato che: (I) calcoli renali bilaterali; (II) attacco per pietre del tubo DJ dell'uretere; (III) calcoli vescicali. L'analisi urinaria di routine mostra: conta dei globuli bianchi (WBC) 4.578/μL; biochimica del sangue: creatinina (Cr) 140 mmol/L. Il principale segno positivo dell'esame obiettivo del ricovero del paziente era il dolore nell'area del rene sinistro. Secondo i risultati della serie di esami e l'anamnesi, il paziente sta attualmente valutando i calcoli urinari totali con grave infezione, accompagnata da disfunzione renale. Inoltre, a seconda delle condizioni del paziente, il paziente dovrebbe escludere la possibilità del tumore e inizialmente abbiamo escluso questa possibilità. Allora come trattare i pazienti nella fase successiva è una domanda che vale la pena considerare.

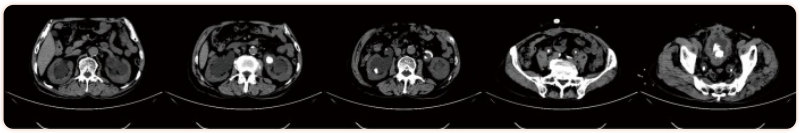

Figura 1

Scansione tomografica computerizzata addominale del paziente.

Abbiamo prima eseguito alcune misure di base e temporanee per migliorare i sintomi del paziente. Il nostro primo trattamento consisteva nel cateterismo e nella nefrostomia bilaterale, che portavano entrambi a piuria grigiastra. Allo stesso tempo, la piperacillina tazobactam è stata utilizzata attivamente per il trattamento antinfiammatorio. Dopo 1 settimana, la routine delle urine è stata rivista: WBC 311.00/μL, conta dei globuli rossi (RBC) 628.00/μL, WBC 56/high power field (HPF), RBC 113/HPF, WBC+++, sangue (BLD)+++ .

Dopo 3 giorni, la routine delle urine è stata rivista nuovamente: WBC 534,50/μL, RBC 682,30/μL, WBC 96/HPF, RBC 123/HPF, WBC+++, BLD+++. Revisione del siero Cr: 112 mmol/L. Inoltre, drenaggio nefrolitotomico bilaterale di circa 3.600 ml di urina. Al momento del nostro trattamento, le condizioni del paziente non sembrano migliorare in modo significativo.

Di fronte a una condizione così complicata, come trattare il paziente nella fase successiva diventa un problema che ci affligge. Il nostro problema è se continuare il trattamento anti-infettivo o il trattamento chirurgico. Se si seleziona la chirurgia, si tratta di un'operazione a fasi o di un'operazione a una fase, qual è l'ordine del trattamento dei calcoli? Considerare l'età avanzata del paziente e le cattive condizioni fisiche generali, l'operazione di stadiazione richiede più operazioni con un arco di tempo lungo e i pazienti potrebbero non essere in grado di sopportare più anestesie e colpi chirurgici. Dopo la nostra discussione unanime, abbiamo deciso pienamente di eseguire un trattamento chirurgico dopo aver spiegato completamente il nostro piano di trattamento alla famiglia del paziente e aver ottenuto il consenso della famiglia del paziente. Il paziente è stato sottoposto ad adeguata preparazione preoperatoria.

I calcoli vescicali sono stati inizialmente trattati con la litotrissia cistoscopica (*figura 2*), e quindi i calcoli del tubo DJ ureterale sono stati trattati con litotrissia laser a olmio con ureteroscopio bilaterale (*Figura 3*). Infine, per quanto riguarda il trattamento dei calcoli renali, abbiamo considerato che i calcoli renali sul lato destro erano piccoli, quindi abbiamo utilizzato la litotripsia ureteroscopica laser a olmio destro per

trattare il lato destro del calcolo (*Figura 4*). Considerando che i calcoli renali sul lato sinistro erano di grandi dimensioni, abbiamo deciso di adottare la nefrolitotomia percutanea sinistra (PCNL) (*Figura 5*). L'intera procedura è durata circa 5 ore e il paziente è tornato in reparto senza intoppi.

figura 2

La litotripsia cistoscopica per calcoli vescicali.

Figura 3

Litotripsia laser a olmio con ureteroscopio bilaterale per calcoli del tubo DJ ureterale. Tubo DJ, tubo a doppia J.

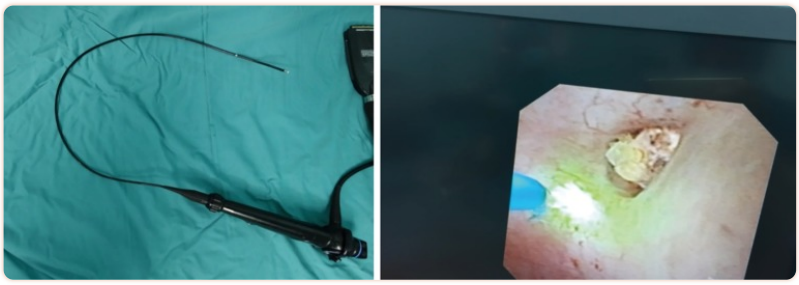

Figura 4

Trattamento del calcolo renale destro con litotripsia laser a olmio con ureteroscopio flessibile.

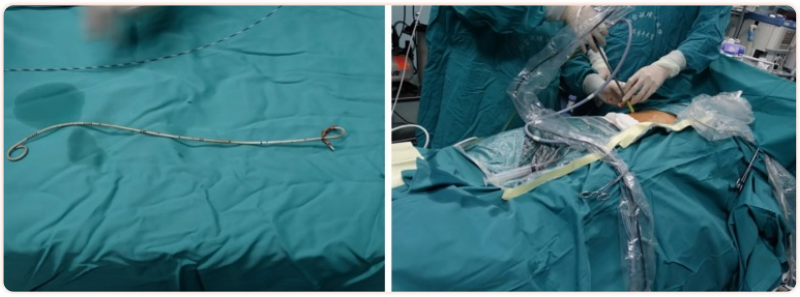

Figura 5

Nefrolitotomia percutanea per calcoli renali sinistri.

La temperatura postoperatoria del paziente era normale, la funzionalità renale è migliorata e i sintomi sono scomparsi. Il film semplice del rene-uretere-vescica (KUB) il 1° giorno dopo l'intervento non ha mostrato evidenti residui di calcoli e la posizione del tubo DJ bilaterale era accettabile (*Figura 6*). Inoltre, abbiamo chiesto al paziente di andare a terra e riprendere la normale alimentazione il 2° giorno dopo l'operazione. Il paziente si è ripreso bene e il tubo di drenaggio renale è stato rimosso il 7° giorno dopo l'operazione e dimesso con successo. Inoltre, vale la pena ricordare che la composizione dei calcoli postoperatori era magnum ammonio fosfato (*Figura 7*). Il follow-up di 12 mesi includeva esami ecografici a 1, 2, 3, 6, 9 e 12 mesi dopo l'intervento e mostrava che non si erano formati calcoli e nessuna recidiva di sintomi precedenti.

Figura 6

Il KUB postoperatorio. KUB, rene-uretere-vescica.

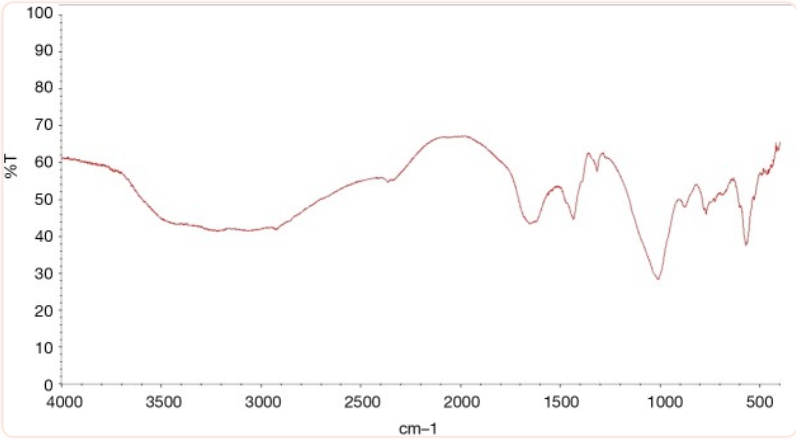

Figura 7

Analisi della composizione della pietra.

Discussione

I pazienti con calcoli urinari nell'intero decorso sono rari e la lunga permanenza nel tubo DJ e l'ostruzione cronica delle basse vie urinarie sono le due principali cause di formazione di calcoli (5-7) . Il paziente descritto in questo articolo è un caso tipico. Le valvole DJ sono ampiamente utilizzate in urologia. La ritenzione a lungo termine nel corpo può formare un gran numero di calcoli con il tubo DJ come nucleo. La causa della formazione di calcoli attaccati al tubo DJ non è chiara e può essere correlata al materiale del tubo DJ stesso e alle sue caratteristiche di superficie, alle caratteristiche dell'urina, al tempo di ritenzione *in vivo* e all'infezione del tratto urinario (8 - 10). el-Faqih *et al*. ha analizzato il tubo DJ prelevato da un gran numero di pazienti e ha scoperto che il tasso di formazione di calcoli aderenti era del 9,2% nel tempo di permanenza inferiore a 6 settimane, del 47,5% nelle 6-12 settimane e del 76,3% nelle 12 settimane (11). I calcoli urinari causati dalla ritenzione del tubo del DJ sono più comuni in entrambe le estremità del tubo del DJ e nel lume. Questo tipo di trattamento dei calcoli è complicato, quindi è necessario prevenire complicati calcoli urinari a tutto corso causati dalla ritenzione del tubo DJ. La maggior parte degli studiosi ritiene che il corso permanente di DJ tube dovrebbe durare 2–6 settimane; ci sono anche studi clinici per confermare che la permanenza del tubo DJ meno di 14 giorni dopo l'URL può non solo ridurre la reazione spiacevole, ma anche ridurre la quantità di antibiotici utilizzati (12); Bere più acqua, acidificare l'urina e un trattamento anti-infettivo tempestivo (13). Pertanto, è particolarmente importante informare i pazienti di cambiare regolarmente il tubo DJ e di bere più acqua.

Inoltre, l'adeguato drenaggio di vari tubi per stomia prima dell'intervento chirurgico e l'applicazione di antibiotici preoperatori hanno effettivamente migliorato l'infezione del paziente, che è una condizione importante per il successo del primo intervento (14 , 15). Un'altra condizione importante per un intervento chirurgico di successo è il controllo della bassa pressione intraoperatoria (16). Il meccanismo principale è che la bassa pressione intraoperatoria può prevenire un'eccessiva pressione di perfusione renale, evitando che la soluzione di perfusione contenente batteri ed endotossine venga assorbita dal rigurgito renale, causando febbre e sepsi postoperatorie (17). Pertanto, il mantenimento continuo ed efficace della bassa pressione intraoperatoria può ridurre l'insorgenza di rigurgito renale e migliorare la sicurezza della chirurgia mininvasiva per i calcoli renali.

I calcoli del tratto urinario causati dall'ostruzione cronica delle basse vie urinarie sono più comuni, il più comune è l'iperplasia prostatica benigna (BPH) con calcoli alla vescica, ma i calcoli urinari nel rene, nell'uretere e nella vescica sono rari. Il trattamento di tali pazienti, considerando la tolleranza chirurgica del paziente, la chirurgia a lungo termine e il lavaggio della pompa a lungo termine possono portare a gravi complicazioni, clinicamente generalmente scegliere la chirurgia in fasi. Tuttavia, il trattamento di questo gruppo di pazienti ha anche confermato che una singola operazione di calcolo urinario totale è fattibile. Tuttavia, va notato qui che di fronte a un paziente con calcoli urinari, il nostro trattamento non è una linea guida, ma viene utilizzato come caso di riferimento. Poiché durante il trattamento devono essere presi in considerazione l'età del paziente, le condizioni fisiche, il tempo operatorio e la tolleranza del paziente,

Conclusioni

L'urolitiasi complicata a tutto corso è relativamente rara. Con la maturità dei metodi di trattamento minimamente invasivi come la litotrissia extracorporea ad onde d'urto (ESWL), la litotripsia ultrasonica (URL) (laser a olmio, onde d'urto, ultrasuoni, ecc.) e PCNL, il trattamento minimamente invasivo dell'urolitiasi complessa a tutto decorso è diventato un scelta ideale e ha ampie prospettive di applicazione.

Ringraziamenti

Nessuno.

Appunti

Dichiarazione etica: gli autori sono responsabili di tutti gli aspetti del lavoro nel garantire che le questioni relative all'accuratezza o all'integrità di qualsiasi parte del lavoro siano adeguatamente studiate e risolte. Il consenso informato scritto è stato ottenuto dal paziente per la pubblicazione di questo case report e di eventuali immagini di accompagnamento.

Note a piè di pagina

Conflitti di interesse: gli autori non hanno conflitti di interesse da dichiarare.

Riferimenti

1. Schade GR, Faerber GJ. Calcoli delle vie urinarie. *Prime Care* 2010; 37 :565-81, ix. 10.1016/j.pop.2010.05.003 [PubMed] [CrossRef] [Google Scholar]

2. Trinchieri A. Calcoli urinari e infezioni. *Urologia* 2014; 81 :93-8. 10.5301/uro.5000073 [PubMed] [CrossRef] [Google Scholar]

3. De Coninck V, Antonelli J, Chew B, et al. Terapia medica espulsiva per calcoli urinari: tendenze future e lacune di conoscenza. *Eur Urol* 2019; 76 :658-66. 10.1016/j.eururo.2019.07.053 [PubMed] [CrossRef] [Google Scholar]

4. Riley DS, Barber MS, Kienle GS, et al. Linee guida CARE per case report: documento esplicativo e di elaborazione. *J Clin Epidemia* 2017; 89 :218-35. 10.1016/j.jclinepi.2017.04.026 [PubMed] [CrossRef] [Google Scholar]

5. Murthy KV, Reddy SJ, Prasad DV. Gestione endourologica degli stent ureterali incrostati dimenticati. *Int Braz J Urol* 2010; 36 :420-9. 10.1590/S1677-55382010000400005 [PubMed] [CrossRef] [Google Scholar]

6. Dyer RB, Chen MY, Zagoria RJ, et al. Complicazioni del posizionamento dello stent ureterale. *Radiografia* 2002; 22 :1005-22. 10.1148/radiographics.22.5.g02se081005 [PubMed] [CrossRef] [Google Scholar]

7. Javali T, Nayak KA, Babu SMLP. Chirurgia endoscopica anterograda e retrograda simultanea per l'iperplasia prostatica benigna con calcoli vescicali - un'esperienza monocentrica. *Jurol arabo* 2018; 16 :417-21. 10.1016/j.aju.2018.04.004 [Articolo gratuito PMC] [PubMed] [CrossRef] [Google Scholar]

8. Farsi HM, Mosli HA, Al-Zemaity MF, et al. Batteriuria e colonizzazione di stent ureterali a doppio codino: esperienza a lungo termine con 237 pazienti. *J Endourol* 1995; 9 :469-72. 10.1089/end.1995.9.469 [PubMed] [CrossRef] [Google Scholar]

9. Reid G, Denstedt JD, Kang YS, et al. Adesione microbica e formazione di biofilm su stent ureterali in vitro e in vivo. *JUrol* 1992; 148 :1592-4. 10.1016/S0022-5347(17)36976-8 [PubMed] [CrossRef] [Google Scholar]

10. John T, Rajpurkar A, Smith G, et al. Pretrattamento antibiotico dello stent ureterale in idrogel. *J Endourol* 2007; 21 :1211-6. 10.1089/end.2007.9904 [PubMed] [CrossRef] [Google Scholar]

11. el-Faqih SR, Shamsuddin AB, Chakrabarti A, et al. Stent ureterali interni in poliuretano nel trattamento dei calcoli: morbilità correlata ai tempi di permanenza. *JUrol* 1991; 146 :1487-91. 10.1016/S0022-5347(17)38146-6 [PubMed] [CrossRef] [Google Scholar]

12. Getliffe KA, Mulhall AB. L'incrostazione dei cateteri permanenti. *Fr. J. Urol* 1991; 67 :337-41. 10.1111/j.1464-410X.1991.tb15157.x [PubMed] [CrossRef] [Google Scholar]

13. Kunin CM, Chin QF, Chambers S. Formazione di incrostazioni sui cateteri urinari a permanenza negli anziani: un confronto tra diversi tipi di materiali per cateteri in "bloccanti" e "non bloccanti". *JUrol* 1987; 138 :899-902. 10.1016/S0022-5347(17)43412-4 [PubMed] [CrossRef] [Google Scholar]

14. Yoon GH, Bellman GC. Nefrolitotomia percutanea tubeless: un nuovo standard nella chirurgia renale percutanea. J Endourol 2008;22:1865-7; discussione 1869. [PubMed]

15. Feng MI, Tamaddon K, Mikhail A, et al. Studio prospettico randomizzato di varie tecniche di nefrolitotomia percutanea. *Urologia* 2001; 58 :345-50. 10.1016/S0090-4295(01)01225-0 [PubMed] [CrossRef] [Google Scholar]

16. Alsmadi J, Fan J, Zhu W, et al. L'influenza della nefrolitotomia percutanea super-mini sulla pressione pelvica renale in vivo. *J Endourol* 2018; 32 :819-23. 10.1089/end.2018.0239 [PubMed] [CrossRef] [Google Scholar]

17. Zhong W, Leto G, Wang L, et al. Sindrome da risposta infiammatoria sistemica dopo litotripsia ureteroscopica flessibile: uno studio dei fattori di rischio. *J Endourol* 2015; 29 :25-8. 10.1089/end.2014.0409 [PubMed] [CrossRef] [Google Scholar]